

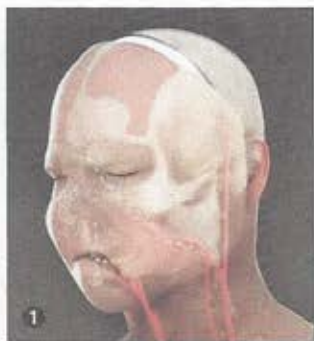
CHIRURGIE

Une greffe totale de visage en Espagne

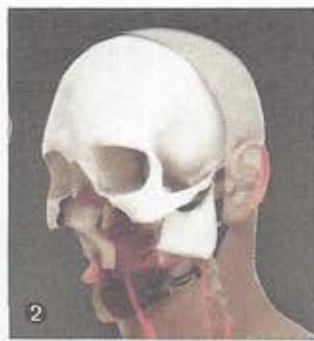
C'est une première mondiale : l'opération, très délicate, a été réalisée sur un patient d'une trentaine d'années, défiguré depuis cinq ans.

La réalité a rejoint la fiction, avec cette première mondiale, la greffe totale de visage réalisée fin mars à l'hôpital du Vall d'Hebron de Barcelone. Jusqu'à présent, les dix greffes de face réalisées dans le monde avaient toutes été partielles, comme la première, française, réalisée en 2005 (voir S. et A. n° 707, janvier 2005) avec un triangle nez-lèvres-menton greffé chez une femme. Pour cette greffe totale, l'équipe espagnole menée par le Dr Joan Pere Barret a redonné visage humain à un homme d'une trentaine d'années. Une tentative de suicide, il y a cinq ans, l'avait laissé sans mandibules ni nez ni pommettes. Depuis, neuf interventions chirurgicales avaient été pratiquées sans véritable succès chez cet homme qui ne parlait pas, ne pouvait s'alimenter ni respirer sans aide. « Suite à ces échecs, le patient refusait une nouvelle intervention. Nous avons donc décidé de tenter la transplantation totale de visage », précise le Dr Barret.

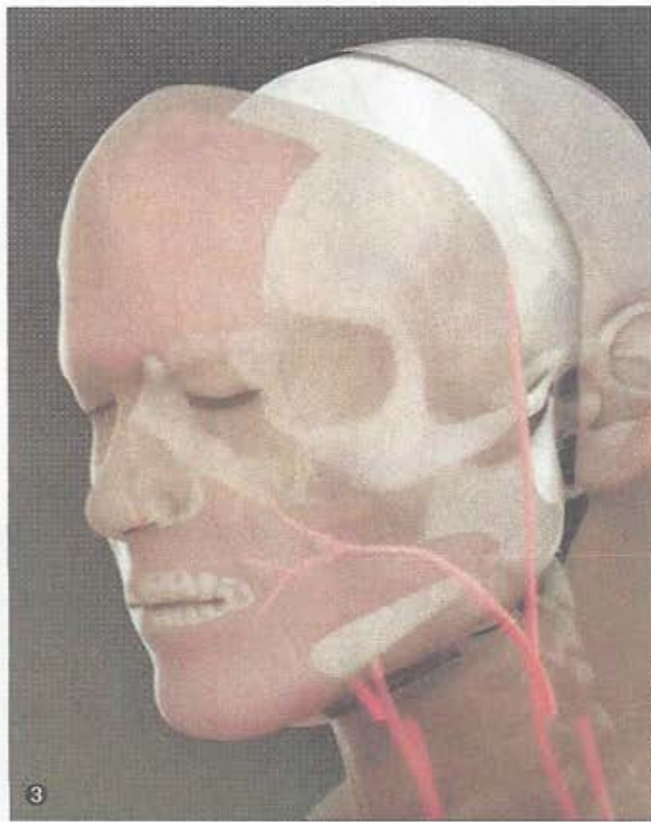
Le 29 mars, l'équipe du chirurgien, une trentaine de personnes, a donc réussi l'impossible. L'intervention, d'une durée de vingt-quatre heures, s'est déroulée en plusieurs temps. D'abord l'ablation de la face du donneur – peau, muscles, nerfs, vaisseaux mais aussi os avec les pommettes et une partie du maxillaire supérieur – a été réalisée en parallèle à celle du receveur. « Le



Avant l'opération, le patient n'avait ni nez ni pommettes ①. Les chirurgiens ont ôté peau, nerfs, vaisseaux... ② avant de placer le greffon ③.



point de non-retour a été atteint quand seuls restaient les yeux et la langue, précise le chirurgien. Le succès était alors obligatoire. Nous n'avons pas droit à l'échec. » Les médecins ont alors positionné le greffon sur ce qui restait du visage du receveur avant de rétablir les connexions vasculaires afin que la revascularisation du greffon soit effective et rapide. Puis est venu le temps des sutures ner-



veuses, musculaires et enfin cutanées. Au final, la cicatrice fait le tour du visage, passant par la base du cuir chevelu, les oreilles et sous le menton. Plusieurs mois d'hospitalisation sont évidemment prévus et le patient recevra un traitement immunosuppresseur à vie, afin de réduire les risques de rejet. A Barcelone, trois autres patients sont déjà sur liste d'attente.

Sylvie Riou-Milliot

REPÈRES

11 greffes de visage, 1 totale et 10 partielles, ont été réalisées dans le monde depuis 2005.

6 en France.

2 aux Etats-Unis.

1 en Chine.

2 en Espagne dont 1 totale.